Aus der Medizinischen Abteilung des Stubenrauch-Kreiskrankenhauses
zu Berlin-Lichterfelde
Leitender Arzt: Prof. Dr. K. Retzlaff

Beitrag zur Frage des familiären Vorkommens der Leukämie

Inaugural-Dissertation

zur

Erlangung des Medizinischen Doktorgrades

an der

Friedrich-Wilhelms-Universität zu Berlin

vorgelegt von

EWALD STANGE

aus Minden

Tag der Promotion: 14. November 1940

Buchdruckerei Franz Linke, Berlin NW 7, Marienstr. 13

M 292

Gedruckt mit Genehmigung
der
Medizinischen Fakultät der Universität Berlin

Dekan: Prof. Dr. L. Kreuz
Referent: Prof. Dr. Karl Retzlaff
Korreferent: Prof. Dr. Siebeck

R. UNIV.
BIBLIOTHEEK
LEIDEN

Meinen lieben Eltern

Der große Forscher R. Virchow hat als erster im Jahre 1846 die Leukämie als selbständige Erkrankung erkannt und von der Pyämie abgetrennt. Zuerst wurde die Leukämie für ein einziges umschriebenes Krankheitsbild gehalten, aber durch die Mannigfaltigkeit der Fälle und vor allem den verschiedenen klinischen Verlauf begannen Zweifel an dieser Auffassung zu entstehen. Die Vermehrung der weißen Blutkörperchen brachte Virchow in Beziehung zu der meist vorhandenen großen Milz und betrachtete diese als Neubildungsstätte der Leukozyten. Als er später das weiße Blut auch bei Kranken mit vergrößerten Lymphdrüsen vorfand, trennte er die lymphatische Leukämie von der lienalen Form ab. Neumann erweiterte 1870 die Einteilung um eine myeloische Form. Bei Sektionen hatte er beobachtet, daß das Fettmark der Röhrenknochen bei der Leukämie eine eiterähnliche Umwandlung und Zellwucherungen darbot.

Erst durch Ehrlich wurde es ermöglicht, weitere Klarheiten zu schaffen durch seine klinischen Untersuchungen des Blutes. Nun gelang es, die Lymphozyten mit ihrem basophilen, körnchenfreien Protoplasmasaum von den polymorphkernigen Granulozyten streng zu unterscheiden. Er erkannte in den Myelozyten des Knochenmarks die unreifen Vorstufen der polymorphkernigen Leukozyten des kreisenden Blutes und sah deshalb das Knochenmark als die Bildungsstätte der Granulozyten an, während bei der lymphatischen Leukämie es überzeugend hervortrat, daß die Bildung der Lymphozyten in die Lymphdrüsen und das lymphatische Gewebe überhaupt zu verlegen war.

Ehrlich zeigte dann, daß die von Virchow aufgestellte lienale Form der Leukämie keine eigene Berechtigung habe. Nach Ehrlich unterschied man also auf Grund des verschiedenen Blutbildes:

1. Krankhafte Vermehrung der Knochenmarksabkömmlinge (myeloide oder myeloische Leukämie, Myelose), die fast immer mit Auftreten zahlreicher unreifer, dem Blute sonst fremder Zelien dieses Gewebes einhergeht.
2. Krankhafte Vermehrung der lymphatischen Zellen (lymphoide oder lymphatische Leukämie, Lymphadenose).

Diese strenge Unterscheidung zwischen der lymphoiden und myeloiden Form der Zellwucherung, die Ehrlich auf-

stellte, ist durch die späteren Erfahrungen über Leukämien, vor allem durch die Oxydasereaktion, die eine genaue Unterscheidung zwischen Granulozyten und Lymphozyten mitsamt ihren Jugendformen leicht ermöglichte, sicher als berechtigt anzusehen. Nägeli, Pappenheim und andere bedeutende Hämatologen haben sich dieser Auffassung auch angeschlossen.

Während man beim Erwachsenen normalerweise nur in den kurzen und platten Knochen myeloides Gewebe findet, so ist es bei der Hyperplasie des myeloiden Gewebes in sämtlichen Knochen vorhanden. In den langen Röhrenknochen wird das Fettmark durch ein graurotes, gelb-rotes oder gelbliches Markgewebe vollständig ersetzt, außerdem treten umfangreiche myeloische Herde in Leber, Milz, in geringerem Grade auch in den Lymphknoten auf (Sternberg). Manchmal findet man auch myeloische Herde in anderen Organen wie Niere, Haut, Herzmuskel usw. Wenn nun die Hyperplasie des myeloischen Gewebes mit Ausschwemmung der neugebildeten Zellen in die Blutbahn einhergeht, so haben wir eine myeloische Leukämie vor uns. Wenn das Blutbild aber unverändert ist und Zeichen der Hyperplasie des myeloischen Gewebes nur in dem Knochenmark auftreten, so haben wir eine aleukämische Myelose.

Das Blutbild zeigt in typischen Fällen eine hochgradige Vermehrung der weißen Blutkörperchen bis zu 500 000 im mm^3. Hierbei sind die Erythrozyten meist vermindert, so daß ein Verhältnis von Rot zu Weiß wie 1 : 2 oder sogar 1 : 1 zustande kommt (Sternberg).

Das, was besonders in Erscheinung tritt, ist die gewaltige Zahl von neutrophilen, eosinophilen und basophilen, reifen und unreifen Myelozyten. Sie kann 30—40 Proz. aller weißen Blutzellen ausmachen. Bei den Erythrozyten treten oft mehr, oft weniger kernhaltige Formen auf.

Die andere Form haben wir bei Hyperplasie des lymphatischen Gewebes, die Lymphadenose. Hierbei sieht man eine mehr oder weniger beträchtliche Vermehrung des gesamten lymphatischen Gewebes (Lymphknoten, Tonsillen, Milzfollikel, Lymphfollikel der Schleimhäute, der äußeren Haut und inneren Organe). Im Knochenmark findet man eine lymphatische Umwandlung des myeloischen Gewebes. In der äußeren Haut und in den Schleimhäuten wachsen die lymphatischen Anhäufungen manchmal zu umfangreichen, geschwulstartigen Bildungen heran. Eine lymphatische Leukämie haben wir nun wieder dann vor uns, wenn es zur Ausschwemmung der im Ueberfluß gebildeten Lymphozyten in das Blut kommt.

Auch hier finden wir im Durchschnitt nach Sternberg eine Anzahl von 500 000 weißen Blutkörperchen im mm^3. Das Blutbild ist nur weit einförmiger, weil bis zu 99 Proz. der weißen Blutkörperchen von Lymphozyten gebildet werden. Die Erythrozyten verhalten sich ähnlich wie bei der myeloischen Leukämie.

Welches sind nun die klinischen Symptome der Leukämie?

Als Hauptsymptom galt für die Aerzte im Anfang die Vermehrung der weißen Blutkörperchen. Dies mußte aber differentialdiagnostisch gegenüber einer physiologischen oder auf Grund irgendeiner Entzündung entstandenen Leukozytose abgegrenzt werden. Zuerst geschah dies rein schematisch. Nach Rosemann beträgt die Zahl der weißen Blutkörperchen 5000—10 000 in 1 mm^3, schwankt also in weiten Grenzen. Jörgensen schreibt, daß in liegender Stellung die Zahl höher, beim aufrechten Stehen niedriger ist, der Unterschied sogar mehr als 100 Prozent betragen kann. Alles, was nun mehr als 50 000 Leukozyten aufwies, wurde zuerst als Leukämie, wo die Zahl kleiner war, als Leukozytose angesehen.

Nach Einführung genauer Zählmethoden stellte es sich aber heraus, daß die Zahl der weißen Blutkörperchen nicht allein maßgebend war für die Diagnose der Leukämie. Denn in der Klinik wurden besonders bei Infektionskrankheiten Fälle von reiner Leukozytose beobachtet, bei denen sich manchmal Leukozytenzahlen von über 100 000 ergaben, und weiter entdeckte man Fälle von klinisch einwandfreien Leukämien, wo die Zahl der weißen Blutkörperchen kaum erhöht war.

Auch kann eine hochgradige Vermehrung der Leukozyten und ihrer Mutterzellen im zirkulierenden Blut in einzelnen Fällen vorübergehend oder dauernd zurückgehen. Dies tritt nach Domarus mal spontan oder auf Grund einer Therapie ein, obwohl auch hier anatomisch genau die gleiche hochgradige leukopoetische Hyperplasie besteht. Derartige Fälle mit fehlendem Blutbefund, aber sonst anatomisch den gleichen Grundlagen, wurden als Aleukämien bezeichnet. Zwischen leukämischen und aleukämischen Leukosen besteht nach Schittenhelm also kein prinzipieller, nur ein blutsymptomatischer Unterschied, zumal Uebergangsformen von aleukämischen in leukämische und umgekehrt öfter vorkommen. So sehen wir also, daß die Vermehrung der weißen Blutkörperchen nur eine wichtige Begleiterscheinung ist.

In der Klinik unterscheidet man zwischen den akuten und chronischen Formen der Leukämie, zwischen denen die subakuten stehen. Die akuten Formen sollen nach Schitten-

helm nur wenige Wochen bis zu 3—6 Monaten dauern, die subakuten bis zu 1 Jahr und die chronischen Formen noch länger. Dabei können aber die subakuten und chronischen Formen akute Schübe zeigen oder auch in akute Formen übergehen und so schnell ad exitum kommen.

Bis auf den Blutbefund weisen die akuten Formen der myeloischen und lymphatischen Leukämie ungefähr die gleichen Symptome auf. Oft plötzlicher Beginn mit hohem Fieber, Schüttelfrost und starken Schweißen. Manchmal kommt es erst nach protrahiertem Verlauf zu diesem schweren Krankheitsbild. Schon bald tritt eine hämorrhagische Diathese ein, besonders an den Extremitäten und der Brust. Auch an den Schleimhäuten von Mund, Nase und Rachen kommt es zu Blutungen. Desgleichen kann es im Auge, Ohr, Magendarmtrakt, am Genitale, im Gehirn und in die Gelenke bluten. Diese hämorrhagische Diathese ist bedingt durch die immer im Blute gleichzeitig festzustellende Abnahme der Thrombozyten. Außerdem besteht im Blute eine sekundäre fortschreitende Anämie, die meist hypochrom, seltener hyperchrom ist.

Im Mund gibt es akute Entzündungsprozesse, die oft in geschwürige Prozesse ausarten. An den Tonsillen kommen oft tumorartige, leukämische Infiltrationen vor. Zuweilen bilden Hautausschläge mit starkem Juckreiz als Folgezustände von leukämischen Infiltraten ein Frühsymptom. Das Skelett, vor allem das Sternum, ist zuweilen druckempfindlich.

Lymphdrüsenschwellungen sind nicht immer vorhanden, meist regionär am Hals und Kieferwinkel (Rößle) oder der oberen Körperhälfte.

Milz und Leber können sehr stark geschwollen sein, aber auch weniger oder gar nicht. Je aleukämischer die Leukämieform ist, um so kleiner ist die Schwellung. Fieber ist nicht immer vorhanden, meist tritt es nach Nägeli in leicht erhöhten Abendtemperaturen auf. Die Prognose ist bei der akuten Form immer absolut infaust.

Die chronische, myeloische Leukämie ist die häufigste aller Leukämien. Sie beginnt meist sehr schleichend. Die Patienten klagen über Völle- und Druckgefühl in der Magengegend, Störungen in der Verdauung und Stechen in der linken Brustseite. Diese Symptome deuten schon auf einen Milztumor hin, der gewaltige Dimensionen annehmen kann. Charakteristisch sind seine harte Konsistenz sowie fühlbare Kerben an seinem Innenrand. Die ersten Symptome sind zunehmende Mattigkeit und Blässe, Appetitlosigkeit und häufig Schweiße. Das Sternum ist oft stark klopfempfindlich. Die Leber ist meist erheblich

vergrößert. An den Sexualorganen kann es zum Aufhören der Menses und zum Auftreten von Priapismus kommen. Die Ursachen des Priapismus sind nach Nägeli thrombotische Prozesse in den corpora cavernosa, nach v. Domarus Kompression der Venen durch den Milztumor. Das Symptom kann wochenlang dauern und große Schmerzen verursachen, manchmal tritt es als Frühsymptom auf.

Der Patient wird oft schon frühzeitig auf seinen Harn aufmerksam, der durch ein reichliches Ziegelmehlsediment getrübt ist. Die großen Harnsäuremengen stammen aus den Kernen der massenhaft zerfallenen Blutzellen. Die Sehkraft ist häufig herabgesetzt durch die streifenförmigen oder flächenhaften Blutextravasate am Augenhintergrund. Lymphdrüsenschwellungen treten meist erst zuletzt in der Inguinal-, Achsel- und Halsgegend auf. Sie sind weich und mit der Haut und Unterlage nicht verwachsen.

Im weiteren Verlauf des Leidens wird die Kachexie immer stärker, die Anämie nimmt zu, und im Blutbild treten immer mehr Myelozyten und Myeloblasten auf.

Eigenartig ist, daß oft interkurrente, fieberhafte Erkrankungen vorübergehende Besserung verursachen können mit weitgehender Besserung der leukämischen Symptome.

Die chronische lymphatische Leukämie tritt erheblich seltener auf. Die Patienten stellen eine schmerzlose, aber zunehmende Schwellung der Lymphdrüsen fest, die sie zum Arzt führt. Der Milztumor ist meist nicht so ausgesprochen wie bei der chronischen myeloischen Leukämie. Die Lymphome sind nach Nägeli mäßig hart, ändern ihre Konsistenz im Laufe der Jahre wenig. Sie sind gut verschieblich, nicht schmerzhaft und vereitern nie. Nach v. Domarus sind manchmal die knotenförmigen, lymphatischen Infiltrate der Haut, besonders des Gesichts, charakteristisch (Facies leontina).

Ueber die Aetiologie der Leukämie ist bis heute noch nichts Sicheres bekannt. Bei einigen Tierarten sind die infektiösen und übertragbaren Leukämien gut erforscht. So fanden Furth und Stubbs bei ihren Forschungen über Hühnerleukämie folgendes: durch Transfusion leukämischen Blutes auf Hühner wurden diese infiziert. Das infizierte Hühnerblut übertrugen sie auf andere Stämme bis zu 6 Passagen. Die Hühnerleukämie sehen sie für eine Infektionskrankheit an, die durch ein ultravisibles Virus verursacht ist. Sowohl für die myeloische wie für die lymphatische Leukämie fanden sie ein spezifisches Virus, das sich auch sehr resistent gegen Einfrieren und Austrocknen zeigte. Die Virulenz stieg bei fortgesetzter

Tierpassage, jüngere Tiere erkrankten leichter bei ihrer Impfung. Furth glaubt, daß das Virus in den Leukozyten selbst sei. Dieses ultravisible Virus soll nach Schittenhelm wegen seiner Kleinheit wahrscheinlich von Proteinnatur sein. Es ist noch strittig, ob es sich jeweils um ein exogen zugeführtes, in infizierbare Zellen aufgenommenes und von da sich verbreitendes Virus handelt, oder um Stoffwechselprodukte kranker Zellen, die sich in diesen vermehren.

Auch Ellermann berichtet von einer übertragbaren Leukose bei Hühnern. Hülse injizierte weiße Mäuse mit grünwachsenden Streptokokkenaufschwemmungen aus dem Blute einer akuten myeloblastischen Leukämie. Er glaubt, daß neben einem bestimmteen Virus eine gewisse Reaktionsfähigkeit des Gefäßbindegewebes zur Entstehung der leukämischen Reaktion nötig sei.

Derartige Versuche wurden oft zur Stützung der sogen. Infektionstheorie herangezogen. Zwischen der akuten Form der Leukämie und Sepsis soll nach den Auffassungen von Morawitz, Sternberg und Ziegler ein kausaler Zusammenhang bestehen. Die Summe der Krankheitserscheinungen, wie plötzlicher Beginn mit hohen Temperaturen, oft Schüttelfrösten, der weitere schwere Verlauf mit rapidem Kräfteverfall und Befallensein sämtlicher Organe, entspricht genau dem Typus einer allgemeinen Infektionskrankheit. Auch W. Ebstein, der Entdecker des klinischen Begriffs der akuten Leukämie, nahm auf Grund dieser Symptome eine Infektionskrankheit an. Herz erweiterte diese Ansicht, indem er zur Auslösung einer akuten Leukämie durch ein bestimmtes infektiöses Agens eine gewisse Krankheitsdisposition forderte. Als Zeichen dafür, daß sich eine gewisse erbliche Disposition vielleicht dennoch geltend macht, hat man Erfahrungen angeführt, nach denen der Status lymphaticus für die Entstehung lymphatischer Leukose prädisponiert sein soll. Deutsch untersuchte 20 Familien, und folgendes überraschende Resultat ergab sich: ganze Familien, in denen ein Familienmitglied an einer lymphatischen Systemreaktion erkrankt oder gestorben war, wiesen eine Lymphozytose auf, sogar „bis zum Sohn des Bruders der Mutter eines an Leukämie verstorbenen Kindes".

Sternberg will, daß der Begriff der akuten Leukämie als eine Krankheit sui generis völlig aufgehoben wird und dafür der einer Sepsis mit leukämischem Blutbild zu setzen sei. Bisher sind im Blute wohl Strepto- oder Staphylokokken, aber kein spezifischer Erreger gefunden worden. Der Symptomkomplex der Infektionskrankheit könnte ebenso auf der Basis

einer Sekundärinfektion zustande kommen, für die die leukämischen Infiltrate der Mundhöhle und des Darmes eine sehr günstige Eintrittspforte bilden. Außerdem sind die Neutrophilen durch myeloische Wucherungen und durch das Ueberhandnehmen der Lymphozyten in ihrer Menge stark reduziert und so der Organismus durch Wegfall ihrer Abwehrfähigkeit allen möglichen Infekten leichter zugänglich.

Sternberg glaubt also, daß durch irgendeinen exogenen Faktor (Streptokokken-Infektion) die normale Leukopoese gestört sei.

Nägeli dagegen vertritt den Standpunkt, daß die Leukämien Korrelationsstörungen seien. Er nimmt einen nervös-hormonalen Einfluß auf die Blutbildungsstätten des Organismsu an, der während der Entwicklung des Organismus vom Embryo zum Greis dauernd variiert und der erst das für jedes entsprechende Alter nötige Gewebsgleichgewicht herstellt. Nach seiner Ansicht soll eine Disharmonie im Zusammenspiel aller innersekretorischen Drüsen die übermäßige Wucherung der einen oder anderen Gewebsart mit pathologischen Zellformen veranlassen können.

Eine Reihe von Autoren wie Banti, Ribbert, Fischer-Wasels, Liquac und Apitz vertreten auf Grund der schrankenlosen Hyperplasie des myeloiden oder lymphatischen Apparates die Tumor-Aetiologie. Als maßgebliche Kriterien wurden die Fähigkeit zu Metastasierung und aggressivem Wachstum bzw. zur Bildung maligner Tumoren durch leukämische Zellen angesehen. Das wesentlichste Kennzeichen des Tumors ist die Autonomie des Wachstums (Fischer-Wasels und Borst), d. h. die Unabhängigkeit der Zellvermehrung von nachweisbaren, extrazellulären Reizen, ihre mangelnde Einfügung in die Gesamtheit des Organismus und die Irreversibilität dieser Umstellung. Die Eigengesetzlichkeit der Geschwulstzelle erkennt man nach Apitz im mikroskopischen Bau, im Stoffwechsel, in der Funktion, in der Struktur oder Gestaltsänderung des befallenen Organs und in der Irreversibilität des Wucherungsprozesses. In dieser Richtung hin untersuchte Apitz die im Zeitraum vom 1. April 1935 bis 1. April 1936 im Pathologischen Institut der Universität Berlin sezierten und mikroskopisch genau untersuchten 15 Fälle von Lymphadenose oder Myelose. Bei 10 dieser Fälle konnte er die neoplastische Natur der bei Leukämie wuchernden Zellen zeigen. Zur Stützung der Tumortheorie wurde auch herangezogen, daß bei den experimentellen Forschungen es gerade die lebende, leukämische Zelle war, die

man bei der Mäuse-Leukose benötigte im Gegensatz zur Hühnerleukose, wo ein filtrables Virus vorhanden ist.

Es gelang den Forschern Richter und Mac Dowell, Korteweg sowie Krebs mit Rask-Nielsen und Wagner bei der Maus experimentell alle aus der menschlichen Pathologie bekannten hyperplastischen Krankheitsbilder der leukozytären Organe experimentell hervorzurufen. Bei der Maus treten die lymphatische und myeloische Leukämie auch spontan auf. Und gerade die Injektion oder Implantation von Material dieser spontan aufgetretenen Fälle läßt sich besonders gut übertragen. Im Gegensatz zu den Fällen, die durch Röntgenstrahlen, chronische Benzolvergiftung, chronische Indolvergiftung, Teerinjektion in das Knochenmark oder Injektionen von Trockengalle hervorgerufen wurden. Teils wurden durch die Uebertragung mit demselben Ausgangsmaterial lymphozytäre, teils myeloische Erkrankungen hervorgerufen. Das Ergebnis wird nach Furth sowohl durch die individuelle Eigenart des Ausgangsmaterials als auch vor allem durch die Konstitution des Empfängers (ererbte oder experimentelle Resistenzverminderung) beeinflußt. Ebenso wie aus den angeführten Forschungen das augenfällige Hervortreten einer besonderen Anfälligkeit einzelner Mäusestämme hervorgeht, so scheint dies nach Decastello auch die Bedeutung eines Erbfaktors für das wiederholt verzeichnete Vorkommen familiärer Leukämie zu sichern.

Alle Versuche der Uebertragung der menschlichen Leukämie (Schupfer, Schittenhelm, Bock, Wiesemann und Doan, Gosio) sind bisher mißlungen.

Und nun zur Frage der familiären Leukämie. Nägeli behauptet sehr skeptisch: „Familiäres Vorkommen der Leukämie wird gelegentlich angegeben. Ich sah Myelose bei einer Frau und bei dem Bruder chronische Lymphadenose. Bei der erheblichen Zahl leukämischer Erkrankungen muß nach dem Gesetz der Wahrscheinlichkeit ein solches Zusammentreffen gelegentlich vorkommen." Aber in letzter Zeit sind immer wieder klar erwiesene Fälle von familiärer Leukämie beobachtet und veröffentlicht. Von den bis 1933 in der Weltliteratur bekanntgewordenen 33 Fällen von familiärer Leukämie läßt Svend Petri nach eingehender Untersuchung nur elf als einwandfrei bestehen. Bei den anderen 22 Fällen waren entweder die Angaben zu ungenau, oder es handelte sich um Leukämie, die mit einer perniziösen Anämie, mit einem Tumor oder einer Anaemia splenica verbunden war. In letzteren Fällen könnte man höchstens von Häufung von Blutkrankheiten

in den betreffenden Familien sprechen. Morawitz glaubt, daß eine allgemeine Bereitschaft des blutbildenden Apparates zu Erkrankungen konstitutionell gegeben ist.

Svend Petri berichtet von zwei Brüdern, die im Jahre 1925 fast gleichzeitig an chronischer lymphatischer Leukose erkrankten. Er stellte sich nun die Frage, ob diese beiden Fälle auf Heredität, gemeinsamer äußerer Ursache, Infektion oder nur einem Zufall beruhen. Die Familie untersuchte er nach dieser Richtung hin, und er erhielt recht genaue Angaben für 6 Generationen. Auf Grund der Aussagen der Ortsärzte und durch eigenen Augenschein vergewisserte er sich, daß die Familienmitglieder gesund waren. Wo der geringste Zweifel aufkam, wurden die Betreffenden genauer untersucht. Er fand lediglich eine etwas schwankende, relative Lymphozytose bei einigen älteren und jüngeren Verwandten, eine Kusine hatte eine sehr schwere sekundäre Anämie. Svend Petri kommt zu dem Schluß, daß es sich hier bei den beiden Patienten um ein ganz isoliertes Phänomen handelt. Auf Grund der in der Literatur aufgeführten 33 Fälle und seiner eigenen Untersuchung ist er der Meinung, daß man sich weder für noch wider die evtl. Bedeutung eines Erbfaktors bei der Leukämie mit Bestimmtheit aussprechen kann. Er untersucht auch die Frage der Infektion. Er glaubt, daß die Möglichkeit der Infektionsübertragung sehr groß gewesen zu sein scheint, denn bei allen 11 familiären Leukämien hätten die Erkrankten in einem nahen ständigen oder periodischen Verkehr gestanden.. Mehr als indirekte Stütze für diese Infektionstheorie glaubt er den Umstand darin zu erblicken, daß es sich bei den Fällen um nahe Verwandte gehandelt habe und „daß sich das Leukämievorkommen niemals bei Mitgliedern von Generationen findet, die zu ganz anderen Zeiten gelebt haben."

Curschmann veröffentlichte einen Fall eines Patienten, der mit 59 Jahren an einer chronischen lymphatischen Leukämie erkrankte. Der Vater dieses Patienten war 46 Jahre vorher ebenso an chronischer lymphatischer Leukämie gestorben. Die Diagnose war durch den klinischen Befund und die Sektion der Universitätsklinik in Dorpat sichergestellt. Dieser Fall spricht gegen die oben von Petri aufgestellte Theorie, wo doch der Sohn fast 50 Jahre nach seinem an Leukämie verstorbenen Vater erkrankte. Außerdem lebte der Vater in Dorpat und der Sohn in Rostock. Also jede Infektionsmöglichkeit und jeder Konnex waren hier ausgeschlossen. Curschmann führt gegen diese Infektionstheorie weiter an, daß noch nie bei Ehegatten eine Leukämie gleichzeitig beobachtet wurde.

Wüllenweber veröffentlicht einen Fall, wo zwei Schwestern an Leukämie starben, eine an myeloischer und eine an lymphatischer. Eine weitere Schwester hatte eine Lymphozytose. Bei dieser Beobachtung hält er hormonale Störungen in der Familienanlage für begründet. Ein Bruder und zwei dieser Schwestern haben außerdem einen Exophthalmus. Und so glaubt er an eine vielleicht diencephale Störung mit Beziehung zur Hypophyse und zur Schilddrüse. Auf Grund seiner Untersuchungen kommt er zu dem Schluß, daß der Symptomenkomplex der Leukämie durch verschiedene Noxen entstehen und von verschiedenen Angriffspunkten des Gesamtsystems (Gehirn, innersekretorische Drüsen, Blutbildungsstätten) ausgehen kann.

Auch Laub berichtet über das familiäre Auftreten der Leukämie. Eine Patientin starb mit 26 Jahren an einer aleukämischen Myelose. Ihre Mutter war mit 32 Jahren ebenfalls an einer akuten Myelose verstorben. Eine Tante der Pat. hatte in ihrer Jugend auch eine Blutkrankheit durchgemacht; bei der daraufhin erfolgten Untersuchung durch Laub wurden in ihrem Blutstatus aber keine Veränderungen mehr beobachtet.

Morawitz beschreibt zwei Fälle von chronischer Lymphadenose bei zwei Brüdern. Die Krankheiten verliefen fast gleich in den Einzelheiten der Lokalisation und des Blutbefundes. Er glaubt, daß ein hereditärer, konstitutioneller Faktor für die Entstehung leukämischer Erscheinungen von Bedeutung ist. Weiter weist er nach, daß eine gewisse Gemeinsamkeit der ätiologischen Faktoren in der Lymphadenose und Myelose anzunehmen ist; denn bei den sogen. familiären Leukämien von Geschwistern werden nicht immer gleiche Leukämieformen gefunden.

Die konstitutionelle Grundlage dieser Vorkommnisse ist nach Decastello als sicher zu betrachten. Er erweitert die von Weiß im Jahre 1927 angeführte sehr beachtenswerte Beobachtung über familiäre Leukämie um ein weiteres Familienmitglied. Weiß veröffentlichte 5 Fälle von lymphozytärer Leukämie bei 3 Geschwistern und 2 Kindern derselben.

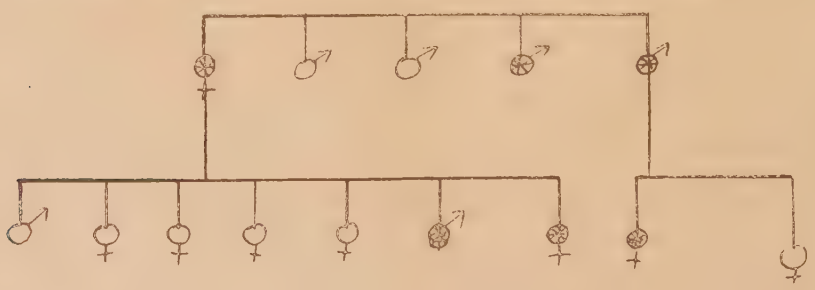

⊛ = lymphozytäre Leukämie

Neben Petri erforschte Ardaschnikov sippenmäßig über mehrere Generationen nach familiärem Auftreten von Leukämien. Er fand bei 33 Leukämikern nur viermal Verwandtenerkrankungen. Es zeigte sich also, daß ein familiäres Auftreten nur selten nachgewiesen werden kann.

Steiner fand bei 259 Leukämien der Königsberger Klinik nur zweimal familiäre Fälle, nämlich die von Rosenow (Mutter und Sohn) und Steiner (zwei Brüder).

Für diese Arbeit wurden die Leukämiefälle von 1920 bis 1940 am Stubenrauch-Kreiskrankenhaus, Berlin-Lichterfelde, untersucht. Dabei ergaben sich von den im ganzen 44 Fällen 2 Fälle familiärer Leukämie, die nun geschildert werden sollen. Denn es ist wohl noch notwendig, alle klinischen Beobachtungen zu sammeln, um so in der Frage über die Entstehung der Leukämie weiterzukommen.

Frl. J. R., 24 J.

Familienanamnese ergibt, daß der Bruder der Mutter an myeloischer Leukämie gestorben ist. Die Mutter ist angeblich gesund, aber immer schwach und kränklich („blutarm").

Eigene Anamnese: Als Kind hatte Pat. Masern, Scharlach, Diphtherie, Windpocken. Später ist Pat. angeblich nie ernstlich krank gewesen.

Menarche mit 15 Jahren, Menstruation regelmäßig alle 4 Wochen, acht Tage lang, meist mit erheblichen Beschwerden.

In den letzten Wochen begann die Pat., die schon immer blaß ausgesehen haben will, über besondere Müdigkeit und Mattigkeit zu klagen.

Befund:

Etwas pastös und blaß aussehende, aber kräftige Pat. in leidlichem Ernährungszustand.

Haut trocken, keine Oedeme oder Exantheme. Sichtbare Schleimhäute mäßig durchblutet.

Kopf: normal figuriert, Augen o. B., Pupillen reagieren prompt auf Licht und Konvergenz.

Nase und Ohren o. B., Zunge blaßrot, ebenso Rachen. Würgereflex pos., Hals: keine Drüsen.

Thorax: symmetrisch gebaut, gut gewölbt, keine Klopfempfindlichkeit des Sternums.

Lungen o. B.

Herz o. B.

Leib: weich, nicht schmerzhaft, Milz als mittelweicher, kindskopfgroßer Tumor palpabel.

Extremitäten: o. B., Knochen nicht klopfempfindlich.

Reflexe: Bauchdeckenreflexe beiders. pos.

P. S. R.: beiders. gut auslösbar.

A. S. R. pos.

Kein Babinski u. Oppenheim.

Urin: rot-gelb, trübe, sehr viel Ziegelmehl. Eiweiß neg., Zucker neg., Urobilinogen schwach vermehrt.

Blutbefund am 16. 5. 24:

Hb. 35 %, Erythr. 2 900 000, Leukoz. 224 000. Typisches Bild der myeloischen Leukämie. Leukozyten von Myeloblasten, Myelozyten bis zu normalen Leukozyten in allen Uebergangsformen! Ferner starke Anisozytose, Poikilozytose und Polychromasie. Wenige Megaloblasten und Normoblasten.

Therapie und Verlauf:

21. 5. Pat. steht auf, geht umher, Urin trübe, sehr viel Ziegelmehl. Alb. neg., Zucker neg., Urob. schwach vermehrt.

22. 5. Hb. 45 %, Leukoz. 200 000. Pat. wird zweimal wöchentlich bestrahlt, je 2 Felder (150 E.). Reihenfolge: Sternum, Milz, beide Oberschenkel.

26. 5.: Hb. 45 %, Abstr. unverändert, Leukoz. 200 000, nach den Bestrahlungen Röntgenkater.

30. 5.: Milz erscheint vergrößert.

31. 5.: Hb. 35 %, Leukoz. 200 000, Erythr. 3 200 000.

26. 6.: Bestrahlung gut vertragen.

4. 6.: Bestrahlung von Sternum und Milz.

10. 6.: Pat. fühlt sich im allgemeinen wohl, Milz erscheint weicher, Größe dieselbe.

13. 6.: Hb. 40 %, Leukoz. 280 000, Erythr. 3 700 000.

20. 6.: Hb. 48 %, Leukoz. 314 000, Erythr. 4 100 000.

25. 6.: Hb. 55 % Leukoz. 384 000, Erythr. 4 000 000 Rö-Bestrahlung.

28. 6.: Rö-Bestrahlung, Allgemeinbefinden weiter gut.

30. 6.: Milz erscheint verkleinert, jedoch fester. Rö-Bestrahlung. Hb 50 %, Leukoz. 129 000. Erythr. 4 800 000.

5. 7.: Pat. fühlt sich relativ wohl, Schmerzen nach Bestrahlung. Leukoz. 129 000, davon

Myelozyten	34 %
Promyelozyten	2 %
Metamyelozyten	9 %
Polynucleäre	50 %
Stabkernige	1 %
Lymphozyten groß und klein	4 %

12. 7.: Leukoz. 128 200. keine Schmerzen in der Milzgegend.

15. 7.:

Myelozyten (neutrophile u. basophile)	30 %
Promyelozyten	4 %
Metamyelozyten	15 %
Polynucleäre	46 %
Lymphozyten	5 %

17. 7.: Milzbestrahlung gut vertragen.
19. 7.: Thorium X 20 intravenös, keine Müdigkeit oder Beschwerden danach.
21. 7.: Leukoz. 90 000.

Polynucleäre	62 %
Lymphozyten	2 %
Mononucleäre	2 %
Myelozyten	16 %
Myelo-baso	1 %
Metamyelozyten	13 %
Promyelozyten	4 %

23. 7.: Thorium X 20 E. E. intravenös ohne bes. Beschwerden.
25. 7.: Leukoz. 104 000.
21. 7.: Rö-Bestrahlung der Milz 10 Min., gut vertragen, etwas Kopfschmerzen und Müdigkeit danach.
1. 8.: Leukoz. 122 400, Milz verhärtet, deutlich palpabel, gegen das letzte Mal verkleinert.
15. 7.:

Myelozyten	30 %
Promyelozyten	2 %
Metamyelozyten	9 %
Polynucleäre	50 %
(Stabkernige	1 %)
Lymphozyten	4 %

4. 8.: Rö-Bestrahlung.
5. 8.: Leukoz. 79 800.
6. 8.: Rö-Bestrahlung der Milz 10 Min.
8. 8.: Leukoz. 68 400. Pat. wird gebessert entlassen mit der Weisung, sich in 3 Wochen wieder zu melden.

Myelozyten	42 %
Promyelozyten	4 %
Metamyelozyten	8 %
Polynucleäre	39 %
(Stabkernige	3 %)
Lymphozyten	4 %

Letzte Nachuntersuchung Anfang September vor der Abreise nach Eisleben: Leukoz. 17 600, davon

Polynucleäre		77 %
Lymphozyten		14 %
große	11 %	
kleine	3 %	
Myelozyten		3 %
Baso	1 %	
Neutro	2 %	
Promyelozyten		2 %
Monozyten		1 %
Reizformen		3 %

Es wurde die klinische Diagnose „Leucaemia myeloica chronica" gestellt auf Grund der sehr starken Milzschwellung, bei geringen Drüsenschwellungen, der leichten Blässe, des Blutbildes mit der enormen Vermehrung der Leukozyten (200 000) und des Vorkommens junger, unreifer Zellen.

Eine auf Milz, Brustbein, große Röhrenknochen verteilte Röntgentiefenbestrahlungs-Serie (16 Bestr.) drückte allmählich bei geringem Fieber und allgemeinen Mattigkeitserscheinungen die Zahl der Leukozyten auf 17 600 herab. Auch qualitativ zeigte sich sehr gute Besserung, enormer Rückgang der Milzschwellung, die noch gerade unter dem Rippenbogen hart fühlbar blieb. Pat. wurde auf Wunsch als gebessert entlassen, jedoch in 4 Wochen zur Kontrolle wiederbestellt. Sie zog dann aber nach Eisleben. Jetzt nach 16 Jahren konnte ich von dort keine Nachrichten über Frl. R. oder die Familie bekommen, vor allem leider nicht die Krankengeschichte ihres Onkels erhalten.

Dagegen ist der zweite Fall noch überzeugender.

Ein 61jähriger Zimmermann Hermann S., der unter der Diagnose Gastroenteritis von seinem Arzt eingewiesen wurde.

Familienanamnese: Ein Bruder an Leukämie gest., sonst keine Besonderheiten.

Eigene Anamnese: Als Kind Masern. Scharlach und Diphtherie. 1898 doppelseitige Pneumonie; Pat. gibt an, fast jedes Jahr nach der Pneumonie im beginnenden Frühjahr zu erkranken mit Erkältungen, Fieber, Durchfällen und Schmerzen in der Brust und im Bauch.

Nikotin: in 2 Tagen 3 Päckchen Tabak.

Alkohol: 2—3 Mollen täglich.

Inf. ven.: 1916 Go.

Pat. ist kein Zwilling.

Jetziger Zustand: Vor 8 Tagen trat zunehmende Mattigkeit, Schwindel und Wühlen im Leib auf. Außerdem bestehen gelblich gefärbte Durchfälle. Schmerzen treten besonders im Kreuz und in der linken Nierengegend auf und strahlen sowohl nach rechts in Rücken und Bauch aus. Es bestand bisher keine Abneigung gegen besondere Speisen.

Befund:

61jähriger Pat. in recht gutem Ernährungs- und Kräftezustand. Haut und sichtbare Schleimhäute sind gut durchblutet.

Kopf: frei bewegl., Nervenaustrittspunkte frei, Rachen nicht gerötet. Zunge feucht, etwas belegt, Prothese oben und unten. Pupillen reagieren auf Licht und Konvergenz, keine Drüsen am Hals palpabel.

Thorax: wohlgeformt, symmetrisch.

Herz: Töne rein (systol. Ger.?)

Aktion: regelmäßig.

Lunge: Vesikuläratmen, keine Klopfschalldifferenz, Grenzen verschieblich.

Abdomen: leicht vorgetrieben, es besteht eine gewisse Spannung. Druckschmerz besteht besonders unterhalb des Nabels in der linken Nierengegend, der verschieden ausstrahlt.

Leber: 2 Querfinger unterhalb des Rippenbogens zu fühlen.

Milz: nicht bes. vergrößert.

Es bestehen Drüsenschwellungen in der Leiste, unter der Achsel und supra- und infraclavikular.

Extremitäten frei beweglich.

ZNS.: P. S. R. pos.,
Crem. R. pos.,
Bauchdeckenrefl. rechts pos., links neg.

Wassermann: neg.

Verlauf:

Am 13. 4. Skg. 5½ Std.,
R. R.: 125/80.
Blutbild:

Erythr.	3 700 000	Eosinoph.	2
Leuko	36 700	norm. Stabkern.	1
Hb. 78 %		norm. Segmentk.	3
F. I. 1,05		Lymph.	94

14. 4. Thoraxdurchleuchtung:
Herz o. B., beiders. verstärkte Hiluszeichnung.
Leukoz. 33 000, darunter atypische Lymphozyten und Lymphoblasten.

Segmentkern.	7
Lymph.	90
gr. Monozyten	3

19. 4.:

Leuko.	33 600	Diff.:	Basoph.	1
Erythr.	4 040 000		Segmentkern.	4
Hb. 83 %			Lymph.	93
F. I. 1,03			gr. Mono.	2

25. 4.:

Leuko.	34 400	Diff.:	Stabkern.	1
Erythr.	4 320 000		Segmentkern.	10
Hb. 90 %			Lymph.	88
F. I. 1,04			gr. Mono.	1

30. 4.:
Nach Rö-Bestr. Besserung des Allgemeinbefindens.

5. 5.:

Leuko.	15 200	Diff.:	Stabkern.	3
Erythr.	4 300 000		Segmentkern.	11
Hb. 85 %			Lymph.	74
F. I. 0,98			gr. Mono.	2

10. 5.:

Leuko.	14 200	Diff.:	Eosin.	1
Erythr.	3 900 000		Stabkern.	3
Hb. 80 %			Segmentkern.	7
F. I. 1,02			Lymph.	85
			gr. Mono.	4

16. 5.:

Leuko.	15 200	Diff.:	Eosin.	1
Erythr.	3 700 000		Stabkern.	3
Hb. 77 %			Segmentkern.	11
F. I. 1,04			Lymph.	84
			gr. Mono.	1

17. 5.:

Angina follicularis. Halsumschlag. Gurgeln.

21. 5.:

Rachen und Tonsillen reizlos.

27. 5.:

Leuko.	15 000	Diff.:	Eosin.	1
Erythr.	4 410 000		Stabkern.	5
Hb. 88 %			Segmentkern.	14
F. I. 1,0			Lymph.	78
			gr. Mono.	2

2. 6.:

Erneute Angina follicularis.

6. 6.: Milz gerade noch tastbar, Lymphdrüsenanschwellungen nur wenig zurückgegangen. Solarson.

14. 6.:

Leuko.	9 800	Diff.:	Eosin.	1
Erythr.	4 080 000		Stabkern.	2
Hb. 85 %			Segmentkern.	18
F. I. 1,02			Lymph.	78
			gr. Mono.	1

Pat. wird als gebessert entlassen.

20. 6.:

Leuko.	10 600	Diff.:	Eosin.	1
Erythr.	4 500 000		Stabkern.	1
Hb. 90 %			Segmentkern.	13
F. I. 1,0			Lymph.	80
			ge. Mono.	5

7. 7.:

Leuko.	17 200	Diff.:	Stabkern.	2
			Segmentkern.	25
			Lymph.	70
			gr. Mono.	3

In der Klinik wurde die Diagnose: lymphatische Leukämie gestellt auf Grund folgenden Befundes: im Blut 33 600 Leukozyten, davon 93 % Lymphozyten. Generalisierte Lymphdrüsenschwellungen, Milzschwellung. Neigung zu Anginen. Nach Rö-Bestrahlung Besserung des Befundes.

Pat. wurde gebessert in ambulante Behandlung entlassen.
Therapie: 6 Röntgen-Fernbestrahlungen, 25 R.
14 Röntgen-Fernbestrahlungen,
12 Solarson-Inj.

Die Temperaturen lagen durchweg unter 37 Grad bis auf die zwei anginösen Attacken, wo sie bis 39 Grad hinaufgingen.

Der Pat. starb im Mai 1939 infolge eines Unfalles. Vom Gerichtlichen Institut der Universität Berlin wurde mir folgender Sektionsbefund zur Verfügung gestellt:

Hermann S., 62 Jahre, tot aufgefunden.

Todesursache: Schädelbruch, Blutung unter die harte Hirnhaut.

Aeußere Besichtigung.

Leiche eines 62 Jahre alten, 154 cm großen und 56 kg schweren Mannes von regelmäßigem, kräftigem Körperbau, kräftiger Muskulatur mit in Lösung gehender Totenstarre. Ausreichendes Fettpolster. Weiche Schädeldecke, äußerlich unversehrt, mit geringer, etwa bohnengroßer, blauroter Hautverfärbung und Abschürfung über dem rechten Ohr, graumeliertes, kurzgeschorenes Haar. Die Augen sind geschlossen, Bindehäute und Hornhäute eingetrocknet. Die Regenbogenhäute sind blaugrau, die Sehlöcher mittelweit und gleichrund. Nasen- und Ohrlöcher voller Blutkrusten. Der Mund ist halb geöffnet, stark eingefallen, zahnlos. Die Zunge weit zurückgezogen, ziemlich stark, grauweiß, schmierig belegt. Der Hals ist natürlich beweglich, die Haut unversehrt. Schwellungen und blaurote Hautverfärbungen, die im Bereich der rechten Schulter liegen. Brustkorb seitengleich gewölbt, Leib in Brustkorbhöhe. Unterbauch blaurot verfärbt. In der Leistengegeng deutliche Knotenbildung. Aeußere Geschlechtsorgane unauffällig. Umgebung des Afters mit Kot beschmiert. Gliedmaßen in regelrechter Stellung. Die Rückenhaut unversehrt, die Wirbelsäule gerade.

Innere Besichtigung.

Schädelhöhle: Die Kopfschwarte zeigt einen ausgedehnten Bluterguß im Bereiche der ganzen rechten Schädelhälfte, der besonders stark im Bereich des rechten Scheitelbeins vorhanden ist. Das knöcherne Schädeldach ist in seiner Dreischichtung regelmäßig, es findet sich eine Bruchlinie, die im rechten Scheitelbein beginnend, nach unten verläuft zur rechten Schädelbasis — quer durch die mittlere Schädelgrube über die Kante des Felsenbeins. Harte und weiche Haut nicht verwachsen. Unter der harten Haut der linken Gehirnhälfte findet

sich ein starker Bluterguß, der die Furchen und Windungen zusammengedrückt hat — ebenso ein Bluterguß in der rechten hinteren und mittleren Schädelgrube. Blutungen in die Hirnrinde sind nicht nachweisbar, die Schnitte durch die Substanz zeigen eine gleichmäßige Anordnung, die Hirnkammern sind genügend weit, der Inhalt gelblich klar. Die Hirngrundschlagadern sind auffallend zart, in sämtlichen Nebenhöhlen findet sich Blut, im linken Mittelohr, durch das die klaffende Bruchlinie führt, findet sich sehr viel Blut.

Brust- und Bauchhöhle: Angeschnittene Muskulatur und Fettgewebe von der rechten Farbe und Feuchtigkeit. Bei Eröffnung der Bauchhöhle finden sich die Organe in der rechten Lage, das Bauchfell ist überall glatt und glänzend, kein fremder Inhalt in der Bauchhöhle. Im Gekröse finden sich zahlreiche bis kartoffelgroße, weiche, auf der Schnittfläche weiß-graue Lymphdrüsen, die auch in den Achselhöhlen, in den Leistenbeugen, um die Bauchschlagader herum nachzuweisen sind.

In der Brusthöhle findet sich kein fremder Inhalt. Blutungen unter das Brustfell im Bereiche der rechten Kuppe. Die Lungen sinken ausgiebig zurück, die rechte Lunge ist wenig seitlich mit der Brustwand flächenhaft verwachsen. Das Herz, frei im Beutel, ist ziemlich schlaff. Außenüberzug durchsichtig, die Kammern nicht erweitert, die Innenauskleidung zart, die Klappen schlußfähig. Herzfleisch etwas fettig glänzend, graurötlich, Schwielen oder Blutungen sind nicht erkennbar. Kranzschlagadern im Verlauf und Abgang richtig, die Innenhaut nur gering fettförmig belegt. Brust- und Halsschlagadern mit geringer Verfettung der Innenhaut. Zunge fleischig, narbenfrei. Starke Ausbildung der Gaumenmandeln, der Drüsen, des Rachenringes, der Unterkieferwinkeldrüsen, die alle auf dem Schnitt gleichmäßig graurötlich aussehen. Halseingeweideskelett unversehrt, die Schilddrüsenseitenlappen mittelgroß, die Schnittfläche graurot, feingekörnt. Speiseröhre leer, die Schleimhaut mattgrau, unversehrt. Luftröhre mit geringem Schleimbelag, der aber in den Bronchien zunimmt, dünnflüssiger wird. Lungen groß und schwer, die Oberfläche glatt, graurot, die Schnittfläche mit reichlichem Blutabfluß, besonders aus dem rechten Oberlappen, wo auch reichlich Blut mit abfließt (Anschoppung). Keine herdförmigen Veränderungen. Milz groß und schwer, die Oberfläche glatt, graurot. Schnittfläche mit deutlicher Vermehrung und Vergrößerung der Follikel, die als weiße Knötchen sichtbar sind. Nebennieren ohne auffälligen Befund. Nieren in ausreichender Fettkapsel. Faserkapsel läßt sich gut abstreifen, die Oberfläche links am unteren Pol blau-

rot-weiß verfärbt, höckerig, es findet sich dort auf dem Einschnitt eine kleinapfelgroße Geschwulst, die eine regelmäßige Zeichnung in den beschriebenen Oberflächenfarben aufweist, ziemlich derb ist. Nieren sonst o. B., Nierenbecken und Harnleiter ohne auffälligen Befund. Harnblase stark mit Urin gefüllt, der klar ist. Vorsteherdrüse nicht vergrößert, innere Geschlechtsorgane ohne besonderen Befund. Ebenso Mastdarm. Magen mittelgroß, die Schleimhaut stark angedaut, dünn. Inhalt wenig graugrün-schleimiger Speisebrei. Darm nach Inhalt und Wandbeschaffenheit unauffällig. Bauchspeicheldrüse blaurot, die Schnittfläche zeigt einen reichlichen Blutabfluß, netzförmige Zeichnung der Schnittfläche. Die Bauchschlagader ist verhältnismäßig zart. Große Gallenwege gut durchgängig. Gallenblase zart, Inhalt wenig dunkelgrüne Galle. Leber etwas groß, Oberfläche graurot-braun, glatt. Schnittfläche mit undeutlicher Läppchenzeichnung, reichlichem Blutgehalt.

Ein Bruch des rechten Schlüsselbeins und der ersten beiden Rippen rechts mit Blutergüssen in die Umgebung.

Vorläufiges Gutachten:

Tod durch Blutungen unter die harte Hirnhaut bei Schädelbruch. Bruch des rechten Schlüsselbeins, Brüche der 1. und 2. Rippe rechts. Anschoppung des rechten Lungenoberlappens. Im Tupfpräparat sind die Drüsenschwellungen als von einer lymphatischen Leukämie herrührend nachweisbar. Material wurde ausreichend konserviert (Leber, Lungen, Nieren, Drüsen, Milz, Herz).

Jetzt nach 3/4 Jahren waren die Organe für histologische Schnitte nicht mehr aufzufinden.

Der Bruder des Pat. Otto S. starb im Städt. Rudolf-Virchow-Krankenhaus unter der Diagnose: Lymphatische Leukämie mit Hauterscheinungen.

59jähriger Zimmermann, der seit einem Jahr an leukämischer Krankheit leide; damals sei auch die Haut schlimm geworden. Es begann in der linken Hand.

Befund:

Kleiner, kyphotischer Patient in schlechtem Allgemeinzustand und sehr schlechtem Kräftezustand. Haut und Schleimhäute auffallend blaß, örtlich und zeitlich nicht orientiert (hier sei ein Schützenhaus); redet manchmal scheinbar vernünftig, jedoch kommt dann plötzlich wieder unsinniges Zeug zum Vorschein. Er ist nicht in der Lage, einen Satz richtig zu Ende zu sprechen oder zu denken.

Kopf: frei beweglich.

Augen: links reizlos, blaß, rechts nicht sehr gereizt, jedoch voller eitrigen Sekrets. Pupillen rund, rechts = links L. u. C. pos.

Mundhöhle: Zähne fehlen oben fast völlig, unten defekt, lückenhaft. Völlig blasse Schleimhäute.

Hals: starke Drüsenschwellung, cervikal über dem Sternokleidomastoideus beiderseits walnußgroß.

Thorax: symmetrisch, mäßige Atemexkursionen, faßförmig. Kyphose mittleren Grades.

Pulmones: Grenzen gut verschieblich, perkussorisch und auskultatorisch o. B.

Cor: Grenzen regelmäßig, nicht verbreitert. Aktion regelmäßig, Töne mittellaut, rein. Puls gut gefüllt, weich. R. R. 120/50.

Leber: Leberrand unter dem rechten Rippenbogen eben tastbar.

Milz vergrößert, unterer Pol palpabel.

Abdomen: nicht druckschmerzhaft, keine Resistenz. palpabel.

Extremitäten: aktiv und passiv frei beweglich. Gelenke frei. Rechtes Daumen-Endglied amputiert, reaktionslose Narbe.

ZNS. o. B.

Drüsen: inguinal mehrere bis walnußgroße, nicht druckschmerzhafte Drüsenpakete. Beiderseits über dem Sternokleidemastoideus walnußgroße Drüsenschwellung.

Hautbefund: im Gesicht, auf der ganzen Oberlippe, am Hals, an Händen und Armen, vereinzelt am Stamm und den unteren Extremitäten isolierte Herde mit dicken, gelblichbraunen Krustenauflagerungen. Einige Herde an den Armen zeigen kokardenförmig einen roten Hof und in der Mitte gelblich-braune Verfärbung. Die ganze Oberlippe ist mit Krustenauflagerung bedeckt, die sich bis in die Nase erstreckt. Rechtes Auge eitrig, die Lidränder sekundär impetiginisiert. Penis ist ödematös geschwollen, zirkulär im Sulcus coronareus starke gelblich-braune Krustenauflagerungen. Einige Herde sind über das Niveau der gesunden, blassen Haut erhaben. 6. 11.: Nach persönlicher Rücksprache mit der Frau des Pat. ist er seit Sommer d. J. sehr blaß geworden und stark abgemagert. Seit drei Wochen mache er, der früher völlig klar gewesen und selbständiger Tischler gewesen sei, einen verwirrten Eindruck. Die Hauterscheinungen hätten vor 8 Tagen an der Oberlippe nach einem Schnupfen begonnen.

7. 11.: Telefonische Rücksprache mit der II. Med. Poliklinik der Charité wegen Bestrahlungen, die der Pat. dort erhalten habe. Keine Auskunft erhalten.

8. 11.: WaR. neg., MTR. neg., Kahn neg. Salic. Vasel. auf die Haut. Verband der Oberlippe, der von dem Pat. öfters abgerissen wurde. Oertlich und zeitlich völlig desorientiert. R. R. 120/55. Blutsenkung nach der ersten Stunde 185; 2,0 Campolon tägl. Um 17.30 Uhr wird eine Bluttransfusion von etwa 400 cm^3 vorgenommen, die gut vertragen wird.

Hb. 15 %, Ery. 640 000, Leuko. 39 200, Lymph. 86 %, Milz größer.

9. 11.: Temperatur fällt, Puls steigt auf 120; 17.30 Uhr Exitus let.

Sektionsbericht.

Betr. Otto S., Zimmerer, 59 Jahre alt.

Lymphatische Leukämie.

Leiche eines 59jährigen Mannes in reduziertem Ernährungszustand. Lymphatische Leukämie mit leukämischer Milzschwellung, Schwellung der Leber infolge leukämischer Infiltrate in der Leber, Schwellung der cervikalen, axillaren, mesenterialen, inguinalen und paraaortalen Lymphknoten, sowie der Lymphknoten beider Lungen-Hili. Chron. Dilatation der linken Herzkammer. Sehr blasser, von Schwielen und sonstigen Herden freier anämischer Herzmuskel.

Lungen-Oedem im Bereiche aller Lungenlappen.

Sehr geringe Arteriosklerose der Aorta, der Kranzarterien des Herzens und der Hirnbasisarterien.

Zwei weintraubengroße Nierenrindenzysten rechts, flächenhafte Pleuraverwachsungen beiderseits. Zellige Umwandlung des Markes der langen Röhrenknochen. Anämie des Gehirns bei allgemeiner Anämie der Organe. An der Haut des Gesichtes, des Rumpfes und der Extremitäten zahlreiche, z. T. über linsengroße Epitheldefekte.

Die Eltern der Brüder S. starben mit 88 und 80 Jahren am Schlaganfall. Sie hatten 14 Kinder, zwei davon starben durch einen Unfall. Die Brüder Hermann und Otto waren die jüngsten. Ihre übrigen 10 Geschwister leben z. T. noch oder starben im Alter von fast 80 Jahren. Sie waren nie ernstlich krank, besonders ist über Blutkrankheiten nichts bekannt. Eine Schwester ist mit 70 Jahren wegen Augenkrebs im Rudolf-Virchow-Krankenhaus in Behandlung.

Hermann S. hatte einen Sohn und eine Tochter. Der Sohn hatte 1922 eine Syphilis, jetzt leidet er an einer offenen Tuber-

kulose. Die Tochter des Hermann S. war wegen Nierenentzündung mehrere Male im Krankenhaus. Auch an seinen Enkeln wurden Blutkrankheiten nicht beobachtet.

Otto S. hatte drei Töchter, bei denen außer Lungenkrankheiten nichts bekannt ist.

Zusammenfassung:

Zuerst wird eine kurze Begriffsbestimmung der Leukämie im anatomisch-pathologischen und klinischen Sinne gegeben.

Die Aetiologie der Leukämie ist bis heute noch nicht erwiesen. Die Infektionstheorie, die Leukämie als Korrelationsstörung der innersekretorischen Drüsen und die Tumortheorie werden nebeneinander vertreten, wenn auch heute die Tumortheorie mehr im Vordergrund zu stehen scheint.

Aus der Literaturdurchsicht und den in der Arbeit veröffentlichten Fällen ist es durchaus möglich, die evtl. Bedeutung eines Vererbungsfaktors für die Leukämie anzunehmen.

Es ist mir eine angenehme Pflicht, am Schluß dieser Arbeit Herrn Professor Dr. Retzlaff für die Ueberlassung dieses Themas und die gütige Unterstützung meinen ergebensten Dank auszusprechen.

Ebenso danke ich Herrn Professor Dr. Löhe dafür, daß er mir freundlicherweise die Krankengeschichte des Sch. Otto zur Verfügung stellte.

Schrifttum:

Apitz: Virchows Arch. 299, 1937 II .

Ardaschnikov: J. Hyg. (London) 37, 1937.

Banti: Zbl. Path. 15, 1, 1904.

Bauer: Die konstitutionelle Disposition zu inneren Krankheiten, Berlin 1917.

Bock: Fortschr. Therapie, 13, 1937, 537.

Borst: Aschoff, Path. Anatomie, Bd. 1, 1928.

Curschmann, H.: Klin. Wschr. 6, 1936, 185.

Decastello. Alfr.: Med. Klinik, II, 1939, 1081. Med. Klinik, 38, 1939.

v. Domarus: Grundriß der inneren Medizin, 1936, 279.

Ebstein, W.: Krankheiten des Blutes, Handb. d. path. Med., Stuttgart, 1905, I, 2.

Ehrlich: Char. An. 5, 1885.

Ellermann: Compt. rend. Soc. de biol., Paris 1921, LXXXIV, S. 147 bis 151.

Fischer-Wasels: Klin. Wschr. 1932, II, 1937.

Furth, J.: Proc. Soc. exper. Biol. a. Med. 28, 1931, 985—986. J. of exper. 53, 1931, 243—267.

Gosio: Policlinico 45, 1938, 42. Revista clin. med. 39, 1938, 75.

Herz, A.: Die akute Leukämie, F. Deuticke 1912.

Hülse, W.: Deutsche Arch. kl. Med. 1931, 170, 667—676.

Jörgensen: Zit. nach Rosemann .

Korteweg: Z. Krebsforsch. 29, 1929, 455.

Krebs-Rask-Nielsen u. Wagner: Acta radiol. Stockholm (Suppl. 10, 1930).

Laub, R.: Schweiz. med. Wschr. 69, 1939, 4.

Lignac: Krkhforsch. 9, 1932, 403.

Meyer und Engelbreth-Holm: Acta Patholog. et Microbiologica Scandinavica, 1933, X, 260.

Morawitz, P.: Münch. Med. Wschr. 1922, LXIX, 1194; 1933, 31, 1201; 1936, 51, 2073; Med. Kl. 1933, 40, 1201.

Nägeli: Blutkrankheiten und Blutdiagnostik, 1931.

Neumann: Berl. klin. Wschr. 1878, Nr. 6, 7, 9 und 10.

Pappenheim: Fol. haemathol. Bd. 24. Die Zellen der leukämischen Myelose. Jena 1914.

Petri, Svend: Acta Pathologica et Microbiologica, Scandinavica, 1933, X, 330. Acta Medica Scandinavica 1931.

Ribbert: Geschwulstlehre. Bonn, F. Cohen 1904.

Richter und Mac Dowell: Proc. Soc. exper. Biol. a. Med. 26, 1929, S. 362.

Rosemann: Lehrbuch der Physiologie, 1936, S. 58.

Schittenhelm: Lehrbuch der inneren Medizin, 1939.

Schupfer: Fol. haemathol. (Lpz.), Ref. 3, 1906, 504.

Snijders: Niederl. Tijdschr. Geneesk 70, 1936, 1256.

Sternberg: Allg. Pathol. u. pathol. Anatomie, 245.

Stubbs: Proc. Soc. exper. Biol. a. Med. 28, 1931, 986—987.

Virchow: Virchows Arch. Bd. 7, 1854, S. 174.

Weiß: Wiener Arch. f. innere Krankheiten, 1927.

Wisemann und Doan: J. Amer. Assoc. 106, 1936, 609.

Wüllenweber: Dtsch. Med. Wschr. 12, 1937, S. 488.

Ziegler: Ztschr. f. Klin. Med. 72, 1906.

Lebenslauf.

Ich wurde am 18. 2. 1915 als Sohn des jetzigen Reichsgerichtsrates Otto Stange und seiner Ehefrau Marie geb. Wegener in Minden i. W. geboren. Nach Besuch der Volksschule in Münster kam ich auf das dortige Schillergymnasium. Von Pfingsten 1927 an besuchte ich das Goethe-Realgymnasium in Essen/Ruhr, wo ich im März 1934 meine Reifeprüfung bestand. Nach halbjährigem Arbeitsdienst am Niederrhein begann ich das medizinische Studium in Münster. Hier legte ich im Herbst 1935 das Vorphysikum ab. Nach einem Sommersemester in Kiel diente ich in Göttingen beim I.-R. 82. Anschließend kam ich als Fahnenjunker (im San.-Korps) nach Berlin, wo ich im März 1938 die ärztliche Vorprüfung bestand. Im ersten klinischen Semester studierte ich in Königsberg, das folgende Semester in München, das Sommersemester 1939 wieder in Berlin. Zu Anfang des Krieges kam ich zu einem Truppenarzt und lag bis Januar 1940 in einem Sanitätsbunker am Westwall. Im ersten Trimester 1940 nahm ich mein Studium wieder auf, um es im Sommer 1940 mit dem medizinischen Staatsexamen zu beenden.